Aus der 3. Medizinischen Universitäts-Poliklinik, Berlin
(Leiter: Prof. Dr. Unverricht)

Über das Auftreten und die Bedeutung atelektatischer Vorgänge im Verlaufe der Lungentuberkulose

Inaugural-Dissertation

zur

Erlangung des Medizinischen Doktorgrades

an der

Friedrich-Wilhelms-Universität zu Berlin

vorgelegt von

August Loderhose

approb. Arzt

aus Frankenberg/Eder

Tag der Promotion: 31. Mai 1940

Buchdruckerei Franz Linke, Berlin NW 7, Marienstr. 13

M 94

Gedruckt mit Genehmigung
der
Medizinischen Fakultät der Universität Berlin

Dekan: Prof. Dr. Kreuz
Referent: Prof. Dr. Unverricht
Korreferent: Prof. Dr. von Bergmann

R. UNIV.
BIBLIOTHEEK
LEIDEN

Das Krankheitsbild der Atelektase ist seit Mitte des vorigen Jahrhunderts bekannt und zuerst von den Franzosen Legentre und Bailly 1844 beschrieben worden.

Erstmalige Mitteilungen über die Beziehungen zwischen Atelektase und Lungentuberkulose sind in den letzten Jahren in der amerikanischen und auch in der deutschen Literatur gemacht worden. Diese Tatsache ist um so verwunderlicher, als die Atelektase als Begleiterscheinung der Lungentuberkulose sicher sehr viel häufiger ist, als man angenommen hatte, andererseits aber auch verständlich, da erst die Erfahrungen der modernen Röntgenuntersuchungen uns die Wechselbeziehung zwischen Tuberkulose und Atelektase näherbringen konnten.

Besonders in der amerikanischen Literatur sind im Verlaufe der letzten Jahre eine große Anzahl sowohl theoretischer als auch experimenteller Arbeiten veröffentlicht worden, in denen auf die große Häufigkeit der Atelektase als Begleiterscheinung der Lungentuberkulose und auch auf ihren Einfluß bezüglich des Krankheitsverlaufes hingewiesen wurde.

Die Atelektase ist ein Erscheinungsbild, das sich sekundär als Folgezustand einer primären Lungenerkrankung entwickelt und durch Bronchusverschluß zustandekommt. Abgesehen von dem Auftreten nach chirurgischen Eingriffen, sind es neben der Tuberkulose besonders Bronchialcarcinome, Tumormetastasen, wuchernde Halsdrüsenaffektionen und Pleuraergüsse, die durch Druck von außen beziehungsweise durch Hineinwuchern in eine Bronchuswand zu einer Bronchusstenose mit nachfolgender Atelektase führen können.

Bei der Lungentuberkulose selbst kann es zum Bronchusverschluß kommen durch Lymphknotendruck, Einwuchern von Drüsenprozessen, Bildung von Granulationsgewebe, Narbenschrumpfung und Bronchusabknickung, sowie aber auch durch Sekret- und Blutpfröpfe.

Inwieweit bei einem Bronchusverschluß bei Lungentuberkulose neben der rein mechanischen Verschlußwirkung durch Schleim- oder Auswurfmassen auch noch reflektorische Re-

aktionen von seiten der Bronchialmuskulatur eine Rolle spielen, ist noch nicht sicher erwiesen. Es finden sich in der Literatur eine Reihe von Arbeiten, die die Atelektase als Folgezustand einer muskulären Kontraktion der Lunge auffassen, in deren Verlauf die Luft aus der Lunge herausgepreßt werden soll. Das ganze Zustandsbild wird dabei als ein Abwehrreflex der Lunge betrachtet, wobei durch die Kontraktion eine Immobilisierung des befallenen Gewebes eintreten soll. Hierher gehört auch der von Hennel in der amerikanischen Literatur beschriebene Fall von Atelektase mit nachfolgender ausgedehnter Fibrose nach einem Asthmaanfall.

Wenn diese Theorie, die neuerdings auch in der deutschen Literatur vertreten wird, unbedingt richtig wäre, müßte man Atelektase im Verlauf von Asthmaerkrankungen allerdings sehr viel häufiger sehen. Es ist aber auch kaum anzunehmen, daß ein kompletter Verschluß eines Hauptbronchus lediglich durch Schleim- oder Auswurfmassen mechanisch bedingt sein soll. Vielmehr kann angenommen werden, daß beide Vorgänge zusammen wirken und so erst einen vollkommenen Verschluß herbeiführen. Es ist kein beweisender Einwand gegen die Annahme denkbar, daß durch mechanische Hindernisse, wie zum Beispiel durch Blut oder tuberkulöse Auswurfmassen, reflektorisch eine spastische Reaktion der Bronchialmuskulatur zustande kommt, die dann sekundär zu einer vollkommenen Stenosierung eines Bronchus führt.

Der Bronchusverschluß als solcher kann verschiedenartig sein. Erstens kann es durch Einengung des Bronchuslumens lediglich zu einem verminderten Gasaustausch kommen. Zweitens kann bei ventilartigem Verschluß bei der Einatmung noch Luft in die Lunge hineingelangen, jedoch nicht mehr hinaus; dabei würde sich das Bild eines Emphysems ergeben. Drittens kann sich ein vollkommener Verschluß ausbilden, bei dem sich erst das typische Bild der Lungenatelektase entwickelt.

Wenn oben gesagt wurde, daß bei der Tuberkulose ein mechanischer Verschluß eines Hauptbronchus oder eines größeren Bronchialastes durch Sekret allein kaum möglich erscheint, so trifft dies jedoch nicht mehr für die Bronchioli zu. Der Verschluß eines kleineren Bronchus beziehungsweise eines Bronchiolus kann rein mechanisch bedingt sein und es ist anzunehmen, daß in der Umgebung von tuberkulösen Herdbildungen besonders bein exsudativen Prozessen sehr häufig ein Verschluß eintritt, wenn sich auch aus nachfolgenden Gründen das typische Bild einer Atelektase nicht immer entwickelt.

Erstens sind die so betroffenen Lungenabschnitte zu klein, um mit Sicherheit klinisch und röntgenologisch erfaßt werden zu können, und zweitens besteht zwischen den einzelnen Lungenläppchen noch eine Verbindung, nämlich die Cohn'schen Poren, durch die bei Verschluß eines Bronchiolus ein gewisser Gasaustausch benachbarter Lungenläppchen möglich ist. Es kommt also wohl zu einem Bronchiolusverschluß mit nachfolgender Resorption der Luft innerhalb des befallenen Läppchens, jedoch strömt durch den entstehenden Unterdruck Luft durch die Cohn'schen Poren vom benachbarten Lobulus nach und verhindert damit den atelektatischen Kollaps. Diese Cohnschen Poren finden sich jedoch nur in den Wandungen der Lungenläppchen und haben zur Folge, daß sich atelektatische Bezirke innerhalb des Lungengewebes klinisch und röntgenologisch erst nachweisen lassen, wenn entweder ein großer Bronchus zum Verschluß gebracht wird, oder wenn zumindest mehrere nebeneinander liegende kleine Lobuli durch Verschluß der entsprechenden Bronchioli vom Gasaustausch vollkommen abgeriegelt werden.

Atelektatische Prozesse innerhalb der Lunge lassen sich demgemäß röntgenologisch erst nachweisen, wenn sie von einer gewissen Ausdehnung sind, oder wenn es durch Stenosierung eines größeren Bronchialastes zur Abriegelung des Gasaustausches eines ganzen Lungenlappens kommt. Dabei muß hervorgehoben werden, daß der Verschluß komplett sein muß, denn erst dann kommt es in dem befallenen Bezirk zur Resorption der Luft und damit erst zum atelektatischen Kollaps.

Die Entwicklung einer Atelektase hat J. Kaunitz, New York, in drei Stadien eingeteilt. Erstens in das trockene Stadium, das unmittelbar im Anschluß an die Resorption der Alveolarluft nach Verschluß des zuführenden Bronchus eintritt, und das röntgenologisch durch mäßig dichte Verschattung gekennzeichnet ist. Daran anschließend folgt zweitens das sogenannte nasse Stadium oder das Stadium der atelektatischen Anschoppung wie es Fleischner bezeichnet hat. Dieser Zustand kommt dadurch zustande, daß es nach Resorption der Luft durch den entstehenden Unterdruck und durch die Rückstauung des Sekretes zum Uebertreten von Plasma in die Alveolen kommt. Röntgenologisch bildet sich dabei ein Bild heraus, das in bezug auf seine Schattendichte dem einer Pneumonie oder einer Ergußbildung entspricht. Bildet sich nun der Bronchusverschluß nach Ablauf einiger Zeit nicht zurück, so entsteht aus dem Stadium der atelektatischen Anschoppung

drittens das narbige Stadium, das im Gegensatz zu den beiden ersteren dann einen Dauerzustand darstellt und als sogenannte Kollapsinduration (A s c h o f f) beschrieben worden ist.

Diese Entwicklung der Atelektase haben die Amerikaner A d a m s , H r d i n a und D o s t a l in einer Reihe guter Tierversuche ebenfalls bestätigt. Es gelang ihnen, an Hunden durch Verätzung der Bronchuswand künstlich Atelektase zu erzeugen. Diese Hunde wurden dann im Verlaufe von 18 Monaten getötet, und es ergab sich dabei, daß bei den zuerst getöteten Tieren zunächst eine Schlängelung der kleinen Gefäße nachweisbar war. Danach konnten allmählich stärker werdende strukturelle Veränderungen der Alveolarwände nachgewiesen werden. Bereits nach zwei Monaten fanden sich in der Peripherie und peribronchial größere mit Blut gefüllte Hohlräume, die nach sechs Monaten überall im atelektatischen Gewebe nachweisbar waren. Durch Einspritzen von Tusche konnten die Autoren weiterhin nachweisen, daß sich nur ein Teil dieser Hohlräume färbte und schlossen daraus, daß die letzteren durch Diapedese entstanden sein müßten. Daraus resultiert, daß die atelektatischen Bezirke bluthaltiger sind, als das übrige Lungengewebe, obwohl sie durch die bei der Atelektase entstehende Gewebskompression schlechter durchblutet sind.

Von der überwiegenden Mehrzahl aller Autoren wird die im Ablauf einer Tuberkulose auftretende Atelektase als günstige Beeinflussung der bestehenden Tuberkulose hervorgehoben. Und zwar soll einerseits die Fibrosebildung durch die Atelektase beschleunigt werden, andererseits soll sich die Atelektase wegen der schlechteren Durchblutung des befallenen Gewebes und der damit verbundenen Vermehrung des Kohlensäure- und Verminderung des Sauerstoffgehaltes entwicklungshemmend in bezug auf die Krankheitserreger auswirken, da die Tuberkelbazillen Aerobier sind. Auf Grund der letzteren Tatsache ist auch von einigen Autoren der günstige Einfluß der Atelektase auf Cavernen erklärt worden. Es kommt nämlich bei Verschluß des Ableitungsbronchus zur Resorption der Restluft innerhalb der betroffenen Cavernen und damit zum Cavernenkollaps, wobei außerdem die abgeriegelte Sauerstoffzufuhr auf die Lebensfähigkeit der Tuberkelbazillen eine ausschlaggebende Rolle spielen soll. Diese Begründungen sind ohne weiteres verständlich und einleuchtend, jedoch muß ihnen folgendes entgegengestellt werden. Wenn die von F l e i s c h n e r aufgestellte Theorie der atelektatischen Anschoppung richtig ist, dann muß auch dieser Vorgang für den Ablauf eines tuberkulösen Pro-

zesses im Bereich der Atelektase von größter Bedeutung sein. Im Verlaufe dieser Anschoppung muß es nämlich dann bei allen exsudativen Formen der Tuberkulose zur Ausschwitzung und Infiltrierung des befallenen Lungenabschnittes mit hochentzündlichen, tuberkulösen Entzündungsprodukten kommen, und damit die Verlaufsform der Tuberkulose unbedingt ungünstig beeinflußt werden. Anders ist es bei allen rein produktiven beziehungsweise cirrhotisch produktiven Formen der Tuberkulose, denn bei ihnen wird selbstverständlich die Infiltrierung der Alveolen mit entzündlichen tuberkulösen Sekretstoffen im Verlaufe der atelektatischen Anschoppung wesentlich geringer sein als bei den exsudativen Formen. Außerdem muß noch darauf hingewiesen werden, daß in der überwiegenden Mehrzahl der Fälle die Atelektase nur ein vorübergehender, verhältnismäßig kurzdauernder Zustand ist, eine Tatsache, die ohne Zweifel ebenfalls für den Zusammenhang zwischen Tuberkulose und Atelektase eine nicht unbedeutende Rolle spielen muß. Wenn es nämlich bei einer cavernösen Erkrankung zum Verschluß eines Ableitungsbronchus mit nachfolgendem atelektatischen Kollaps einer Caverne kommt, und der Verschluß nur vorübergehend besteht, so wird im allgemeinen der Cavernenkollaps auch nur ein vorübergehender sein und bei wiederhergestelltem Gasaustausch sich das alte Zustandsbild wieder einstellen. Es wird also auch bei diesen Fällen von einer grundlegenden Beeinflussung der Tuberkulose kaum die Rede sein können. Beziehen wir die Tatsache, daß es sich bei den atelektatischen Prozessen meist nur um kurzdauernde Vorgänge handelt, nun auch auf die rein exsudativen Formen der Tuberkulose, so ist dazu folgendes zu bemerken. Schon kurz nach dem Bronchusverschluß kommt es zur atelektatischen Anschoppung und damit auch bei den exsudativen Formen der Tuberkulose zur Infiltrierung des befallenen Gewebes. Verschwindet nun der Bronchusverschluß nach kurzer Zeit wieder, so kann sich die durch die Atelektase zu erwartende günstige Beeinflussung der Tuberkulose infolge des auftretenden Sauerstoffmangels kaum auswirken, sondern es bleibt lediglich die durch die entzündliche Anschoppung entstandene exsudative Streuung in dem befallenen Lungenabschnitt. Es ist also falsch, von vornherein zu sagen, die Atelektase wird sich günstig oder ungünstig für den Ablauf einer Tuberkulose auswirken, sondern die Verlaufsform einer Tuberkulose ist erstens abhängig von der Zeitdauer eines bestehenden atelektatischen Kollapses und zweitens von der jeweiligen Form der Tuberkulose.

Auch beim künstlichen Pneumothorax ist die Atelektase eine häufige Begleiterscheinung. Es kommt nicht selten vor, daß bei der ersten Röntgendurchleuchtung nach einer Pneumothoraxanlage man bereits einen zwei bis drei querfingerbreiten Pneumothorax, ja manchmal sogar einen Totalkollaps eines ganzen Lungenlappens findet. Klinisch handelt es sich dabei fast immer um Fälle, die kurz nach der Pneumothoraxanlage, manchmal aber auch erst Stunden später über Beklemmung und Engegefühle in der durch Pneumothorax behandelten Brustseite klagen. Im allgemeinen werden diese Erscheinungsbilder dadurch erklärt, daß man zusätzlich zum künstlichen Pneumothorax noch einen Spontan- bzw. Ventilpneumothorax annimmt. Es ist zweifellos denkbar, daß nach Anlage eines künstlichen Pneumothorax sich noch ein Spontan- oder Ventilpneumothorax anschließen kann, jedoch bildet sich dann ein ganz anderes Krankheitsbild heraus als das oben geschilderte. Diese Patienten klagen nicht, wie oben erwähnt, über Enge- und Beklemmungsgefühl, sondern über Druck- und Spannung in der erkrankten Brustseite und man wird bei diesen Fällen, die im allgemeinen schon nach kurzer Zeit zu einem Spannungspneumothorax führen, deutlich erhöhte intrathorakale Druckwerte finden. Bei diesen Patienten kann man durch Absaugen von Luft und damit durch Herabsetzung des intrathorakalen Druckes die bestehenden Beschwerden sofort beheben. Ganz anders ist es jedoch bei den zuerst geschilderten Krankheitsbildern. Es handelt sich dabei nicht um Erscheinungen im Sinne eines Spannungspneumothorax mit deutlich erhöhtem intrathorakalen Druck, sondern im Gegensatz dazu um Pneumothoraxfälle, bei denen trotz bestehenden ausgedehnten Kollapses die intrathorakalen Druckwerte noch unterhalb der Norm liegen. Typisch für diese Erscheinungsbilder ist ferner, daß röntgenologisch nicht wie beim Spannungspneumothorax Verdrängungserscheinungen von seiten des Mediastinums und Herzens nach der anderen Seite und von seiten des Zwerchfells nach unten entstehen, sondern daß im Gegenteil, wie beim typischen Bild der Atelektase, Herz und Mediastinum häufig nach der erkrankten Seite und das Zwerchfell nach oben verzogen, und daß ferner das kollabierte Lungengewebe oder doch zumindest ein Teil desselben diffus verschattet erscheint. Es ergibt sich demnach ein Zustandsbild von herabgesetztem intrathorakalen Druck trotz der bei der Pneumothoraxanlage eingefüllten Luftmenge von 200—250 ccm. Das kann aber nur dadurch erklärt werden, daß der entstandene, verhältnismäßig

große Pneumothoraxraum nicht durch einen Spontan- oder Ventilpneumothorax entstanden sein kann, sondern durch zusätzliche Druckverminderung innerhalb des kollabierten Lungengewebes. Eine solche Druckverminderung innerhalb der Lunge kann aber nur dann eintreten, wenn die durch die Atmungsventilation bestehende natürliche Spannung innerhalb der Lunge aufgehoben ist. Das letztere kann aber nur eintreten, wenn das befallene Lungengewebe aus irgendwelchen Gründen vom Gasaustausch abgeriegelt wurde. Mit der Abriegelung des Gasaustausches ist aber nach Resorption der Restluft der atelektatische Kollaps die regelmäßige Folge. Es handelt sich also hier um Erscheinungen, bei denen sich zusätzlich zum künstlichen Pneumothorax ein atelektatischer Kollaps herausgebildet hat. Inwieweit dabei die Pneumothoraxanlage als auslösend für die Atelektasebildung angesehen werden kann, soll hier nicht entschieden werden; theoretisch jedenfalls ist es vorstellbar, daß durch die Pneumothoraxanlage reflektorisch eine spastische Reaktion der Bronchialmukulatur ausgelöst wird, die zum Bronchusverschluß führt, besonders da rein mechanisch als Folge der Pneumothoraxanlage gleichzeitig auch eine vermehrte Expektoration auftreten kann. Es muß allerdings auch auf die Möglichkeit einer Bronchusabknickung hingewiesen werden.

Der durch Pneumothoraxwirkung entstehende Kollaps ist von verschiedener Seite als sogenannte Kompressionsatelektase bezeichnet worden. In diesen Fällen handelt es sich also um Krankheitsbilder, bei denen Kompressionsatelektase und Atelektase durch Bronchusverschluß oder Kollapsatelektase nebeneinander bestehen. Diese beiden Begriffe unterscheiden sich prinzipiell dadurch, daß es bei der Kompressionsatelektase niemals zur Resorption der Residualluft kommt, sondern im Gegensatz zur Kollapsatelektase die natürliche Gewebsspannung innerhalb des Lungengewebes, die durch den normalen Gasaustausch zustandekommt, bestehen bleibt. Es müssen aus diesem Grunde diese beiden Begriffe streng auseinandergehalten werden, besonders deshalb, weil sich erst bei der Kollapsatelektase die sogenannte atelektatische Anschoppung (nach F l e i s c h n e r) herausbilden kann. Es ist jedoch ohne weiteres denkbar, daß es im Verlaufe einer Kompressionsatelektase, wie wir sie zum Beispiel beim künstlichen Pneumothorax haben, sich sekundär eine Kollapsatelektale entwickeln kann. Ich denke im besonderen dabei an die Fälle, wo eine Entfaltung des Lungengewebes beziehungsweise eines Lungenlappens nach

Pneumothoraxbehandlung nicht mehr eintritt, sondern die Atelektase als Dauerzustand bestehen bleibt. Diese Zustandsbilder könnten vielleicht auf folgende Weise erklärt werden. Durch den künstlichen Pneumotorax entsteht zunächst die Kompressionsatelektase. Im Verlaufe einer vielleicht zu hohen Füllung kommt es zum Bronchusverschluß mit nachfolgender Resorption der Residualluft und schließlich zur Kollapsatelektase, als deren Folge wiederum über den Weg der atelektatischen Anschoppung sich nunmehr das Bild der sogenannten Kollapsinduration beziehungsweise Kollapsverhärtung, wie Aschoff diesen Zustand bezeichnet hat, herausbildet. Die Kollapsinduration entwickelt sich also dadurch, daß es im Verlaufe der schlaffen oder Kollapsatelektase zur Anschoppung kommt, und daß nunmehr eine Wiederentfaltung nach Behebung des Bronchusverschlusses durch die bestehende Kompressionsatelektase (Pneumathorax) verhindert wird. Die Kollapsinduration ist ein Dauerzustand und es wird verständlich, daß in einzelnen Fällen das Wiederauflassen eines künstlichen Pneumothorax unmöglich wird.

Im Folgenden sollen an Hand von drei Serien von Röntgenfilmen drei Fälle von Tuberkulose mit Begleitatelektase, von denen zwei durch einseitigen und der dritte durch doppelseitigen Pneumothorax behandelt wurden, beschrieben werden. Die Röntgenfilme stammen aus der Klinischen Lungenheilanstalt Birkenhaag, Berlin-Lichtenrade, in der ich über zwei Jahre als Assistent tätig war.

Bei der ersten Serie handelt es sich um die 24jährige Patientin Hildegard M., die Anfang Januar 1938 in die Heilstätte eingewiesen wurde. Aus der Vorgeschichte ist zu erwähnen, daß die Großmutter väterlicherseits, der Vater und zwei seiner Geschwister an Tuberkulose gestorben sind. Ein Bruder der Patientin ist seit 1928 lungenkrank und durch Thorakoplastik behandelt. Die Patientin selbst erkrankte im Herbst 1937 an einem Bronchialkatarrh. Im Dezember 1937 trat starker Husten auf, sowie Fieber und Nachtschweiße. Da sich die Beschwerden nicht besserten, wurde vom behandelnden Arzt eine Röntgenaufnahme veranlaßt. Es wurde eine rechtsseitige Lungentuberkulose festgestellt und eine sofortige Heilstättenbehandlung eingeleitet. Es handelt sich bei der Patientin um eine offene, vorwiegend produktive, rechtsseitige Oberlappentuberkulose mit einzelnen kleineren Einschmelzungen (Bild I vom 16. 1. 38), die durch einen rechtsseitigen Pneumothorax behandelt wird. Am 7. 2. 38 Pneumothoraxanlage rechts ohne Schwierigkeiten bei normalen Druckwerten mit

Bild I

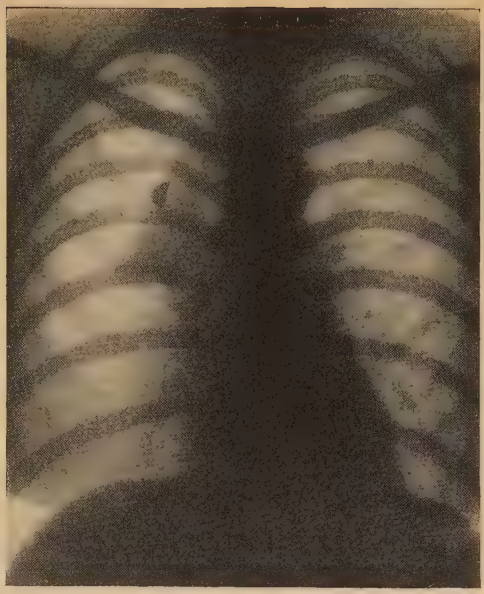

Bild II

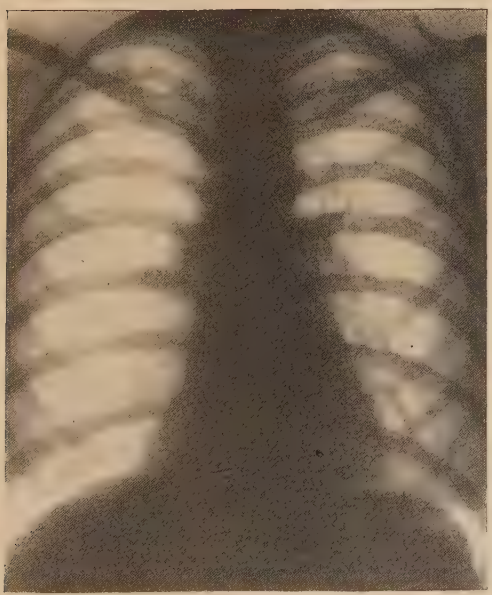

Bild III

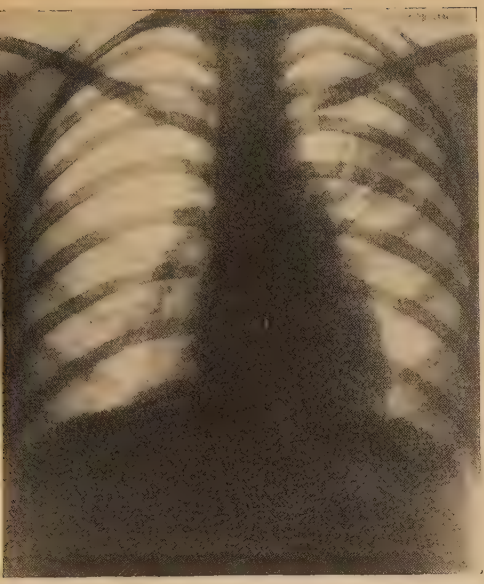

Bild I

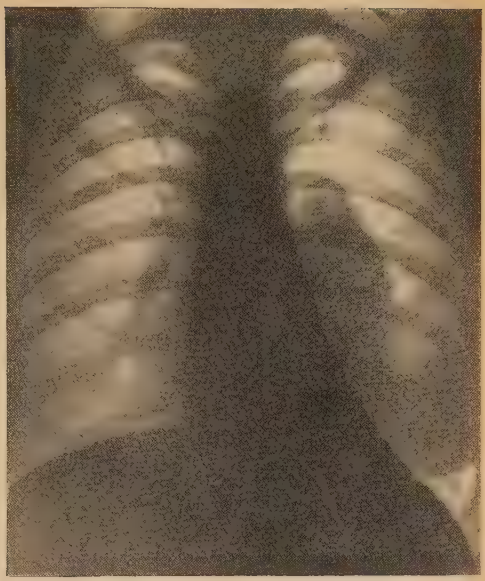

Bild II

Bild III

250 ccm Luft. Nach zwei Stunden klagt die Patientin über ertragbare Beklemmungsgefühle in der rechten Brustseite, die nicht besonders beachtet werden. Bei der ersten Nachfüllung nach drei Tagen ergeben sich auffallend tiefe Anfangsdruckwerte von —16 — 13 und nach einer Füllung von 300 ccm Enddruckwerte von —9 —5. Bei der ersten Durchleuchtung drei Tage nach der ersten Füllung findet sich ein fast handbreiter Pneumothorax über dem ganzen Spitzen- und Oberfeld. Der anfangs fleckig getrübte Oberlappen erscheint jetzt diffus getrübt. Eine später angefertigte Kontrollaufnahme ergibt das typische Bild (Bild II vom 7. 3. 38) einer Oberlappenatelektase rechts. Bei dem intensiven Schattenfleck im 1. ICR handelt es sich um einen Plattenfehler. Der atelektatische Kollaps bildet sich nach Ablauf von zwei Monaten langsam zurück und ist bei Beendigung der Kur nach sechs Monaten nicht mehr nachweisbar. (Bild III vom 14. 6. 38.) Subjektive Beschwerden seitens der Atelektase oder des Pneumothorax bestanden nicht. Auffallend ist, daß sich, wie röntgenologisch ersichtlich, auch die anfangs bestehende ausgedehnte Oberlappentuberkulose rechts weitgehend zurückgebildet hat.

Im zweiten Falle handelt es sich um die 18jährige Ingeborg H. Die jugendliche Patientin lebt seit 1936 mit ihrem lungenkranken Verlobten zusammen. Im März 1938 mußte sich die Patientin in ärztliche Behandlung begeben, da seit längerer Zeit Husten bestand. Im April 1938 wurde eine Röntgenaufnahme angefertigt. Es konnten jedoch angeblich damals röntgenologisch keine Veränderungen im Sinne einer Lungentuberkulose nachgewiesen werden. Mitte Mai wurde der Husten, der nie ganz verschwunden war, wieder stärker. Hinzu kamen jetzt noch starke allgemeine Mattigkeit, Appetitlosigkeit, Nachtschweiße und starker Auswurf. Eine erneute Röntgenaufnahme ergab jetzt eine ausgedehnte linksseitige Oberlappentuberkulose, auf Grund deren ein Heilverfahren eingeleitet wurde.

Bei der am 2. 7. 38 eingewiesenen Patientin handelt es sich um eine ziemlich ausgedehnte, offene, exsudativ einschmelzende linksseitige Oberlappentuberkulose (Bild I vom 19. 7. 38). Nach Abklingen der anfangs bestehenden deutlichen Aktivitätserscheinungen nach drei Wochen Bettruhe wird ein Pneumothorax links angelegt. Die Pneumothoraxanlage läßt sich ohne Schwierigkeiten durchführen bei Anfangsdruckwerten von —13 —9 und Enddruckwerten nach Füllung von 250 ccm Luft von —8 —5. Am Tage nach der Anlage klagt die Patientin über mäßige Druck- und Engegefühle in der linken Brustseite und außerdem treten wechselnde Temperatursteigerungen bis 38,3 Grad auf, die bis zur dritten Füllung (eine Woche nach der Anlage) andauern. Die Druckwerte der ersten und zweiten

Nachfüllung am zweiten beziehungsweise fünften Tage nach der Anlage sind folgende:

1. Füllung: —15 —11, 250 ccm Luft, —10 —7,
2. Füllung: —14 —10, 400 ccm Luft, — 7, —5.

Eine Kontrolldurchleuchtung nach der zweiten Füllung zeigt einen gut handbreiten Pneumothorax links über der ganzen Seite mit weitgehendem atelektatischen Kollaps beider Lungenlappen. Die ganze kollabierte Lunge erscheint diffus getrübt. Einzelne im Oberlappen vor der Anlage abgrenzbare Herdschatten sind jetzt nicht mehr nachweisbar. In Höhe der 2. Rippe (Vorderende) findet sich in der Spitze des kollabierten Oberlappens eine knapp pflaumengroße Aufhellung. (Bild II drei Wochen nach der Pneumothoraxanlage.) Da die bei der Anlage und zwei Nachfüllungen im ganzen eingefüllte Luftmenge von 900 ccm einen so großen Kollapps nicht bewirkt haben kann, muß eine zusätzliche Verschlußatelektase angenommen werden. Bei weiteren regelmäßigen kleinen Nachfüllungen des bestehenden Pneumothorax ergibt eine neue Kontrollaufnahme nach Ablauf von zehn Wochen fast das gleiche Bild. Der Kollaps ist lediglich noch etwas weitgehender. Die auf der ersten Aufnahme in Höhe der 2. Rippe bestehende Aufhellung ist auch jetzt im 2. Interkostalraum noch nachweisbar, erscheint jedoch im ganzen etwas kleiner. (Bild III vom 31. 10. 38.)

Die Patientin wurde, da im Verlaufe der Beobachtung auch noch eine Darmtuberkulose auftrat, aus der Heilstättenbehandlung vorzeitig entlassen. Ueber den weiteren Verlauf der Erkrankung kann nicht berichtet werden, da die Patientin auf zwei Anfragen nicht antwortete.

Bei der dritten Serie von Röntgenfilmen handelt es sich um eine 21jährige Patientin Charlotte G. Es wird eine leichte doppelseitige Lungentuberkulose festgestellt, und da auch die Auswurfuntersuchung positiv ausfällt, ein Heilverfahren eingeleitet. Ende April 1938 wird die Patientin in die Heilstätte aufgenommen. Es handelt sich um eine infiltrative linksseitige Oberlappentuberkulose mit Verdacht auf kleine Einschmelzungen und Streuung im rechten Mittelgeschoß (Bild I vom 4. 5. 38). Wegen der verhältnismäßig geringen Ausdehung der Erkrankung wird die Patientin zunächst nur konservativ behandelt. Während einer Beobachtungszeit von sechs Wochen sind die regelmäßigen Auswurfuntersuchungen jedoch immer wieder positiv, so daß aus diesem Grunde der Patientin eine doppelseitige Pneumothoraxbehandlung vorgeschlagen wird. Am 7. 6. 1938 wird ein Pneumothorax links und am 16. 6. 38 ein Pneumothorax rechts angelegt. Beide Anlagen und auch die nachfolgenden Füllungen lassen sich ohne Schwierigkeiten durchführen. Die Auswurfuntersuchungen bleiben auch nach Ein-

Bild I

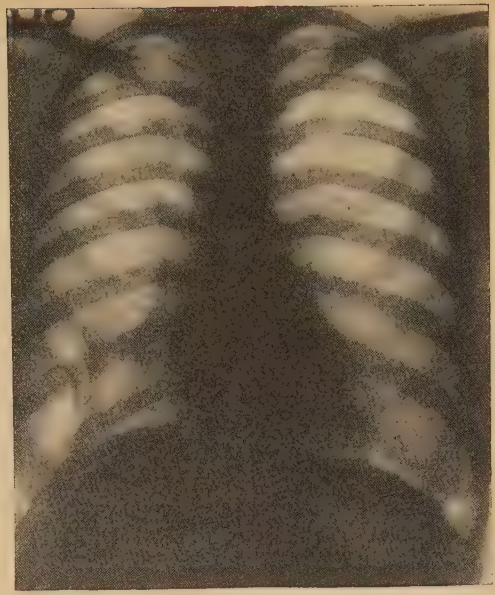

Bild II

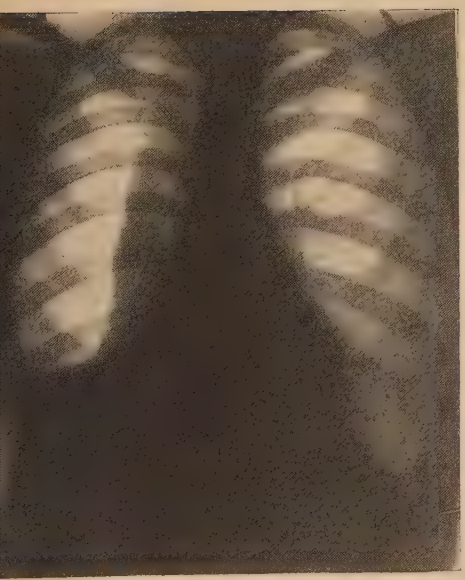

Bild III

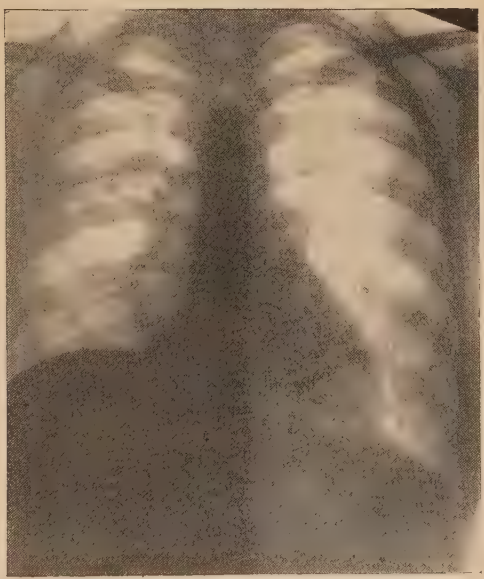

Bild IV

leitung der doppelseitigen Kollapsbehandlung weiterhin positiv. Eine Kontrollaufnahme vom 4. 8. 1938 (Bild II) zeigt einen glatten, fast zwei querfingerbreiten Pneumothorax über dem linken Spitzen- und Oberfeld, der nach unten schmaler wird, sowie einen drei querfingerbreiten isolierten Teilpneumothorax über dem rechten Spitzen- und Oberfeld und über dem rechten Unterfeld. Im Bereich des Mittellappens ist die rechte Lunge breit adhaerent. Außerdem findet sich jetzt ein frischer wallnußgroßer Trübungskomplex mit beginnender zentraler kleinkirschgroßer Aufhellung am unteren rechten Hiluspol. Da die breite Verwachsung im Bereich des rechten Mittellappens voraussichtlich durch eine zusätzliche Kaustik nicht beseitigt werden kann, wird zur Steigerung der Kollapswirkung des rechtsseitigen Pneumothorax am 25. 8. 38 eine Phrenicusquetschung rechts ausgeführt. Unmittelbar im Anschluß an diesen zusätzlichen Eingriff kommt es unter Auftreten von schweren Hustenanfällen und starken Beklemmungsgefühlen in der rechten Brustseite zur Spontanlösung der rechtsseitigen Adhaesion mit nachfolgendem atelektatischen Kollaps der ganzen Lunge. (Bild III vom 30. 8. 38.) Das jetzt eingetretene Zustandsbild wird zunächst günstig beurteilt. Im Verlaufe der weiteren Beobachtung stellt sich jedoch eine so schwere Begleitbronchitis mit unstillbaren Hustenanfällen ein, die besonders nach den Nachfüllungen eintreten und durch die der Allgemeinzustand weitgehend beeinträchtigt wird. Die Beschwerden sind so groß, daß von einer weiteren Durchführung der Nachfüllungen beiderseits Abstand genommen wird. Nach Einstellung der Nachfüllungen kommt es zum langsamen Abklingen der schweren Begleitbronchitis und des Hustenreizes. Nach Wiederentfaltung der Lungen ergibt sich auf der rechten atelektatischen Seite eine ausgedehnte infiltrative Streuung im Bereich des ganzen rechten Ober- und Mittelgeschosses. (Bild IV vom 2. 3. 1939.)

An Hand vorstehender drei Fälle sollte auf das nicht seltene Zusammentreffen von Kompressions- und Verschlußatelektase bei der Pneumothoraxbehandlung der Lungentuberkulose hingewiesen werden und außerdem an Fall I und Fall III der verschiedene Verlauf der Lungentuberkulose bei Eintreten eines atelektatischen Kollapses gezeigt werden.

An dieser Stelle soll noch erwähnt werden, daß auch in der französischen Literatur von P i n (1934) ein Fall von Lungenatelektase nach Phrenicotomie beschrieben worden ist.

———————

Ich möchte nicht versäumen, Herrn Oberarzt Dr. K e s e l i n g für die Stellung des Themas an dieser Stelle meinen besten Dank auszusprechen.

Literaturverzeichnis.

1. Adams, W. E., L. Hrdina and L. E. Dostal: Vascular changes in experimental atelectasis: morphological, physiological and biochemical. I. Thorac. Sury 4, Nr. 4 (1935).
2. Alexander, Hanns und Friedrich Hasselbach: Lungentuberkulose und Atelektase. Z. Tbk. 77 (1937).
3. Baur, K.: Atelektatische Lungenspitzennarben. Beitr. Klin. Tbk. 89, 123 (1937).
4. P. N. Coryllos, New York: The importance of atelectasis in pulmonary tuberculosis. Amer. Rev. Tbc. 28, 1 (1933).
5. P. N. Coryllos, New York: Ueber die Bedeutung der Atelektase für den Verlauf der Lungentuberkulose. Beitr. Klin. Tbk. 85, H. 5, 399 (1934).
6. Ehrenburg, G. E.: A critique of atelectasis in pulmonary tuberculosis. Amer. Rev. Tbc. 28 Nr. 4 (1933).
7. Fleischner, F.: Atelektase und Lungentuberkulose. Beitr. Klin. Tbk. 85, Nr. 5 313—338 (1934).
8. Fleischner, F.: Atelektase und atelektische Pneumonie bei Ausstoßung oder Durchbruch eines tuberkulösen Drüsenherdes in den Bronchus. Beitr. Klin. Tbk. 86, 72 (1935).
9. Fleischner, F.: Die Bedeutung der Atelektase in der Lungenpathologie und ihre Röntgendiagnose. Fortschr. Röntgenstr. 56, 16—20 und 125—126 (1937).
10. Fleischner, F.: Kontussionspneumonie und Atelektase. Klin. Wschr. 1937 I 163—165.
11. Fleischner, F.: Atelektase. Radiol. Rdsch. 5, 300—307 (1937).
12. Fleischner, F.: Epituberkulose, tuberkulöse Infiltrierung und Atelektase. Möglichkeiten und Grenzen ihrer Unterscheidung. Fortschr. Röntgenstr. 56, Beitr. 2 (1938).
13. Gatterdam, E. A.: Atelectasis as a complication of pulmonary tuberculoses. Radiology 21, 251 (1933).
14. Glenn, E. E.: Massive atelectasis in pullmonary tuberculosis and its treatment by artificial Pneumothorax. Amer. Rev. Tbc. Mai 1931, Vol. 23 Nr. 5 p. 507.
15. Hanson, Bengt und Torgny Sjöstrand: Experimentelle Untersuchungen über Lungenatelektase. Skand. Arch. Physiol. (Bln. u. Lpz.) 71, 123—146 (1935).
16. Hantschmann, L.: Resorptionsatelektase und Pneumothorax. Z. Tbk. 80, 350—355 (1938).
17. Hennel, Herman: Atelectasis as a factor in the evolution of chronice fibroid pulmonary tuberculosis. Amer. Rev. Tbc. Mai 1931 Vol. 23 Nr. 5, p. 461.
18. Korol, Ephraim: Atelectasis in pulmonary tuberculosia. Amer. Rev. Tbc. Mai 1931 Vol. 23, Nr. 5, v. 493.
19. Knipping, H. W.: Atelektase. Z. Tbk. 75, 65—66 (1936).

20. Kaunitz, I., New York: Dry and wet stages of obstruction atelectasis. I. Thorax. Sury. Amer. Nr. 5, 1938.
21. Lloyd, Milton Gills: Chronic pulmonary atelectasis. Amer. Rev. Tbc. Mai 1931, Vol. 23 Nr. 5, p. 476.
22. Müller, Reiner W.: Zur Frage der Atelektase bei der intrathorakalen Tuberkulose des Kindes. Mchr. Kinderheilk. 71, 1—13 (1937).
23. Peters, E.: Lungenkollaps durch Atelektase bei Lungentuberkulose. Dtsch. Tbkl. Bl. 8 (1934).
24. Packard, Edward N.: Massive collapse associated with pulmonary tuberculosis and tumor. Amer. Rev. Tbc. Vol. 18, Nr. 1, p. 7.
25. Pohl, R., Wien: Ueber akute und chronische Atelektase der Lunge und deren Folgezustände. Röntgenstr. 10, 10 (1938).
26. Pin: Atelektase des Unterlappens nach Chronicotomie, bestätigt durch Pneumothorax, Revue de la Tbc., IV s. 2. 1099—1103 (1934).
27. Roth, Peter: Atelektasen bei kavernöser Lungentuberkulose. Tbk. Bibl. Hrsg. v. Franz Redeker und Karl Diehl. Nr. 64.
28. Stivelmann, B. P.: The rôle of atelectasis in pulmonary tuberculosis. Amer. Rev. Tbc. 30 Nr. 1 (1934).
29. Simon-Aprath, G.: Ueber atelektatischen Lungenkollaps, insbesondere über die Atelektase des rechten Lungenoberlappens. Dtsch Tbk. Blatt 9, H. 6, 1935.
30. Starcke, Hans Atelektase oedr Infiltrierung. Beitr. Klin. Tbk. 86, 236—247 (1935).
31. Sokol, Louis: Massive atelectasis complicating pulmonary tuberculoses. Amer. Rev. Tbc. 26, Nr. 4, 442 (1932).

Lebenslauf.

Ich, August, Georg Jakob Loderhose, wurde am 30. 7. 1908 als Sohn des Landwirts August Loderhose in Frankenberg/Eder geboren, besuchte vier Jahre die Volks- und vier Jahre eine Privatschule in meiner Heimat und bestand Ostern 1928 die Reifeprüfung als Schüler der Oberrealschule in Marburg/Lahn. Studiert habe ich bis zum Physikum in Marburg und danach in Berlin, wo ich im Frühjahr 1934 das medizinische Staatsexamen mit gut bestand.

Nach Ableistung des Medizinalpraktikantenjahres war ich zunächst Volontärassistent auf der Inneren Abteilung des Städt. Krankenhauses in Frankfurt/Main. Von dort übernahm ich am 1. 10. 1935 eine Assistentenstelle an der Klinischen Lungenheilanstalt Birkenhaag in Berlin-Lichtenrade, wo ich zuletzt als 1. Assistent tätig war und wo ich Gelegenheit hatte, alle Gebiete der Lungenkrankheiten — insbesondere die Lungentuberkulose — und ihre Behandlung kennen zu lernen.

Seit dem 15. 4. 1937 bin ich Volontärassistent an der 3. Medizinischen Poliklinik in Berlin.